滲出型加齢黄斑変性の病態解明および抗血管内皮増殖因子抗体療法中の視力を予測するバイオマーカーの開発

防衛医科大学校 眼科学
学内講師　佐藤 智人

（共同研究者）
防衛医科大学校 眼科学　主任教授　竹内 大
防衛医科大学校 眼科学　　講師　高山 圭

はじめに

加齢黄斑変性（AMD）は先進諸国における失明原因の上位疾患であり、本邦では失明原因第４位となる疾患である。近年では生活様式の欧米化に伴い、本邦においてもAMDに罹患する患者数は増加傾向となっている。AMDは眼の加齢性変化を背景に黄斑外層の炎症により脈絡膜新生血管が発生する滲出型（nAMD）と網膜視細胞、網膜色素上皮細胞、脈絡膜毛細血管が徐々に萎縮する萎縮型に分類される。両病型の末期では著しい視力低下および中心視野障害を生じ、萎縮型AMDでは現在まで有効な治療法が確立されていない。nAMDにおける現在の標準治療は抗血管内皮増殖因子（VEGF）抗体の硝子体内投与であり、本療法により約３割の患者では視力（0.5）以上が維持できるようになった。一方、抗VEGF抗体療法中に発症する黄斑萎縮は著しい視力低下と中心視野障害を引き起こす重篤な病態として注目されている。しかしながら現在まで黄斑萎縮の病態機序および有効な治療法は明らかとなっていない。

low grade inflammationと呼ばれる慢性炎症がAMDの病態に関与すると報告されている。前房水は眼内の免疫環境を反映する検体であり、我々は未治療のnAMD眼を対象に抗VEGF抗体療法前後において前房水を採取し、サイトカインを測定することにより炎症の病態への関与を検討してきた。これまでの研究では、炎症性サイトカインであるIL-6とIP-10はnAMDの発症関与因子であること、抗VEGF抗体療法前の視力（VA）と中心網膜厚（CRT）、およびCRTとIP-10値との間には正の相関があることを報告した[(1)]。また、抗VEGF抗体療法の導入期において、抗VEGF抗体の１種であるアフリベルセプトの硝子体内投与（IVA）の３回目前に採取した前房水中のIL-6値とVAの間には負の相関があることも報告した[(1)]。さらに、疾患特異的となるサイトカインの発現様式について多変量解析を用いて検討したところ、炎症性サイトカイン、特にMCP-1がnAMDの病態形成およびCRTに関与することを報告した[(2)]。これらの研究結果から、炎症性サイトカインはnAMDの病態に関与するのみならず、抗VEGF抗体療法中のVA、CRTに関わる重要な要因である可能性が示唆された。

今回我々は、抗VEGF抗体療法中におけるnAMD眼の前房水中サイトカインを検討する

ことによりnAMDの病態を免疫学的に検討し、また抗VEGF抗体療法中のnAMD眼における視力予後に関わる黄斑萎縮の発症を予測するバイオマーカーを探索することを目的とし、本研究を計画した。

結　果

本研究では、必要時投与法によりIVAを施行された未治療のnAMD患者28例28眼を対象とし、2年間のVA（logMAR VAに変換）、CRTの推移および抗VEGF抗体療法導入期における初回IVA前と3回目IVA前に採取した前房水中の炎症性サイトカインを検討した。2年間の経過中に黄斑萎縮が発症した患者群（MA（+）、6眼：21.4%）と黄斑萎縮が発症しなかった患者群（MA（−）、22眼：78.6%）に対象を分け、2群間を比較した。黄斑萎縮の病態を解明するために、主成分分析および階層的クラスター分析を用いてVA、CRTに対する炎症性サイトカインの性質の類似性、およびIVA前後における個々のサイトカインの病態への作用および影響力を評価した。

図1

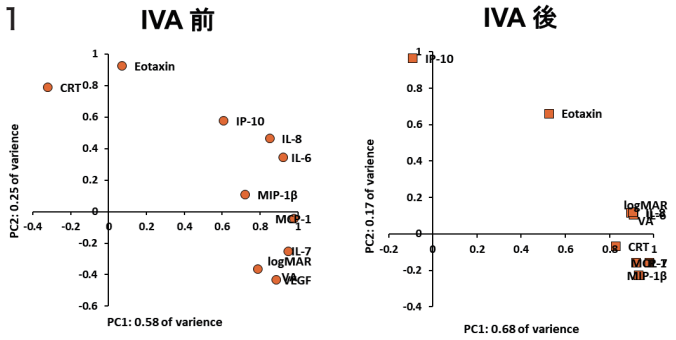

主成分分析により、MA（+）群ではIVA後に抗線維化および抗VEGF作用を有するIP-10の病態への影響力（主成分1における主成分負荷量）が0.61から-0.09へと著明に減少することが明らかとなった（図1）。階層的クラスター分析により、MA（+）群においてIVA前ではIP-10がCRTに最も近接し、性質が類似する病態因子としてクラスター化された。一方、IVA後ではIP-10はCRTと最も対側に位置し、代わりにMCP-1がCRTに最も近接してクラスター化された（図2）。これらの結果から、MA（+）群においてIVA前ではIP-10の抗線維

図2

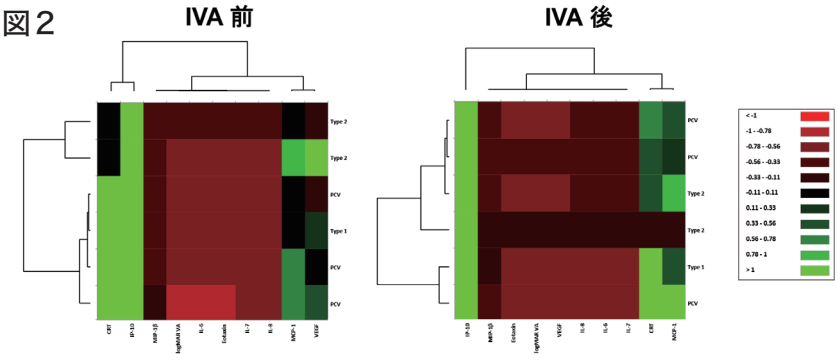

化作用が黄斑萎縮の発症を抑止していたが、IVA後にその影響力が失われることにより黄斑萎縮が発症するのではないかという病態が示唆された。また、IVA後はMCP-1等の炎症性サイトカインの病態への影響力が大きくなり、炎症が持続することにより黄斑が萎縮する病態も示唆された。IVA中の黄斑萎縮の発症を予測するバイオマーカーを探索するために、ROC曲線を用いてMA（+）群とMA（−）群間の炎症性サイトカイン値を比較した。ROC曲線により、IVA前ではMCP-1・MIP-1β・VEGFが、IVA後ではIL-6・MCP-1・MIP-1βが有意なIVA中のnAMD眼におけるnAMD眼黄斑萎縮の発症を予測するバイオマーカーとなることが明らかとなった（図３）。

図３

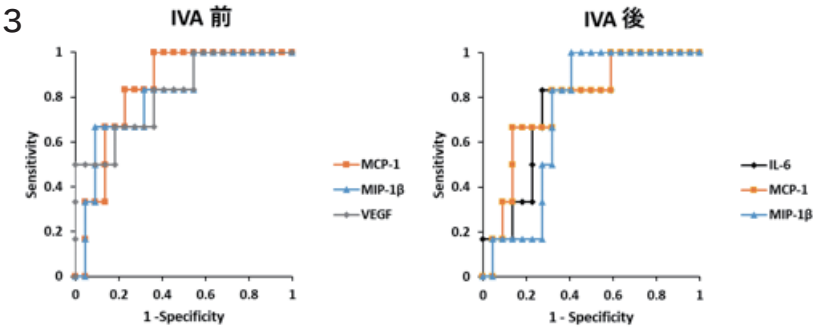

考　察

本研究から、抗VEGF抗体療法中のnAMD眼における黄斑萎縮の発症には炎症、特にMCP-1等により誘導された免疫担当細胞の黄斑傷害部への集簇、および同部位における食作用・抗原提示・サイトカイン産生等の正のフィードバックループを介したlow grade inflammationが関与しているのではないかと推測している。今後、nAMDにおいて承認された抗VEGF抗体であるラニビズマブまたはブロルシズマブを投与されたnAMD眼も同様に検討し、nAMDの病態を免疫学的に検討し、抗VEGF抗体療法中におけるnAMD眼の視力予後に関わる黄斑萎縮の病態を解明し、および黄斑萎縮の発症を予測するバイオマーカーを探索してゆく。また、本研究により黄斑萎縮の発症に関わるバイオマーカーが同定されれば、現在まで治療法のない黄斑萎縮に対する分子標的治療等の新規治療薬の開発に寄与し、もってAMDを原因とする失明の減少への一助となる。

要　約

加齢黄斑変性（AMD）は失明原因の上位疾患であり、病態により滲出型（nAMD）と萎縮型に分類される。nAMDの標準治療は抗血管内皮増殖因子（VEGF）抗体療法である。同療法中に発症する黄斑萎縮は視機能を傷害する重篤な病態として注目されている。しかしながら現在まで、黄斑萎縮の病態および有効な治療法は確立されていない。本研究はnAMDの

病態解明および抗VEGF抗体療法中のnAMD眼の視力予後を予測するバイオマーカーの開発を目的としている。我々はnAMD眼における前房水中の炎症性サイトカインを用い、抗VEGF抗体療法中におけるnAMD眼の視力予後に関わる黄斑萎縮の病態を免疫学的に検討し、その発症を予測するバイオマーカーを探索した。本研究の結果から、抗VEGF抗体療法中のnAMD眼における黄斑萎縮の発症には炎症、特にMCP-1等により遊走し黄斑傷害部への集簇したさまざまな免疫担当細胞によるlow grade inflammationが関与し、また、抗VEGF抗体療法前後のnAMD眼の前房水を用いた炎症性サイトカイン濃度のモニタリングにより、抗VEGF抗体療法中におけるnAMD眼の将来における黄斑萎縮の発症を予測しうる可能性が示唆された。

また、本研究と類似した研究において、本調査研究助成を用いて掲載した論文を文献３として提示する。

文　献

1. Sato, T., Takeuchi, M., Karasawa, Y., Enoki, T. & Ito, M. Intraocular inflammatory cytokines in patients with neovascular age-related macular degeneration before and after initiation of intravitreal injection of anti-VEGF inhibitor. *Sci. Rep.* **8**, 1098, doi:10.1038/s41598-018-19594-6（2018）.
2. Sato, T., Takeuchi, M., Karasawa, Y., Takayama, K. & Enoki, T. Comprehensive expression patterns of inflammatory cytokines in aqueous humor of patients with neovascular age-related macular degeneration. *Sci. Rep*. **9**,19447,（2019）.
3. Sato, T. et al. Viral Loads in Ocular Fluids of Acute Retinal Necrosis Eyes Infected by Varicella-Zoster Virus Treated with Intravenous Acyclovir Treatment. *J Clin Med*. **9,**（2020）.